

## HD Röntgen mit der PennHIP Stress-Röntgentechnik

PennHIP Programm der Universität von Pennsylvania zur Verbesserung der Hüftgesundheitsgesundheit und Bekämpfung der Hüftgelenkdysplasie (HD)

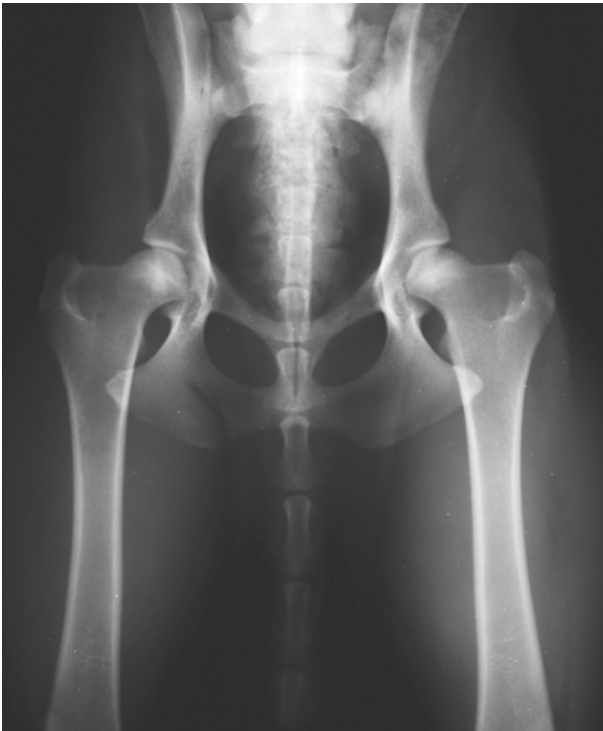*Dr. Dieter Müller*

### Das Problem der HD Diagnostik

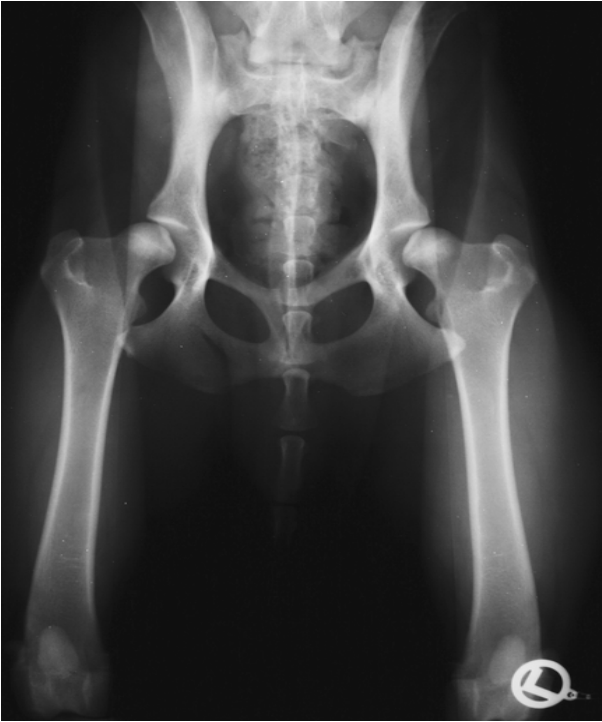Entgegen jahrzehntelanger Bemühungen bleiben die diagnostischen und züchterischen Maßnahmen zur Bekämpfung der HD nur mäßig erfolgreich. Trotz des offiziellen HD-Röntgenverfahrens weist ein erschreckend hoher Prozentsatz der Rassehunde eine mittel- bis hochgradige Hüftgelenkdysplasie auf:

- 60 - 70 % Bernhardiner, Setter
- über 50 % Berner Sennhunde, Labrador-Retriever
- 50 % Deutscher Schäferhund, Golden Retriever, Neufundländer, Boxer
- unter 20 % Belgischer Schäferhund, Collie, Husky

Betroffen sind gleichermaßen Rassehunde, Mischlinge, große, mittelgroße und kleine Hunde.



**Abbildung 1:** Die klassische HD Röntgenaufnahme täuscht stabile Gelenkverhältnisse vor und ergab eine Einstufung als leichtgradige HD.



**Abbildung 2:** Die Distraktionsaufnahme desselben Hundes zeigt eine hochgradige Lockerheit der Hüftgelenke mit Subluxation rechts. Die korrekte Einstufung hätte als hochgradige HD vorgenommen werden. Fatal, wenn solche Hunde in die Zucht gehen.

### **PennHIP der Schlüssel zur Vermeidung der Hüftgelenkdysplasie HD**

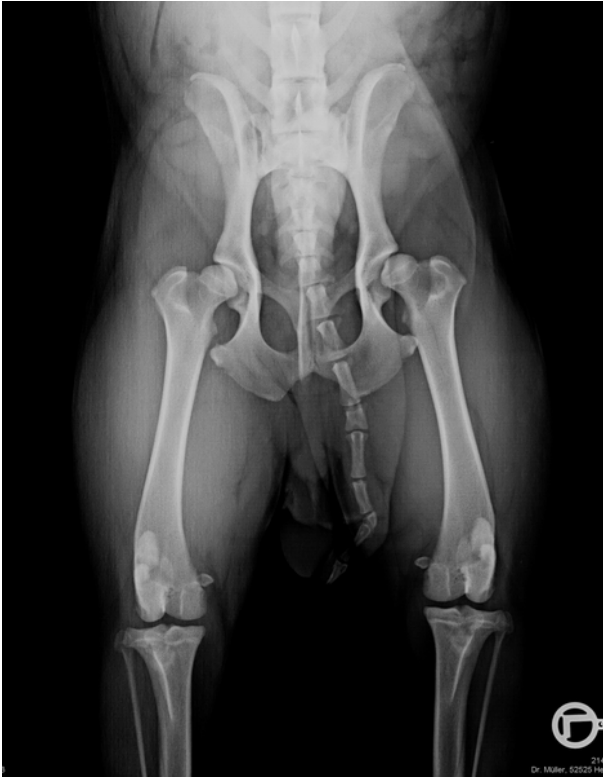Das Stressröntgen nach der patentierten PennHIP Methode der Universität von Pennsylvania ([www.pennhip.org](http://www.pennhip.org)) findet zunehmend eine weltweite Akzeptanz. Es wird in über 30 Ländern routinemäßig eingesetzt und sollte die Standard HD-Röntgenmethode sein. PennHIP ist die einzige Technik, die das Risiko eine Hüftgelenksarthrose zu entwickeln quantifizieren kann. Das PennHIP Röntgen ist für alle Hunde grundsätzlich zu empfehlen - sowohl für Familienhunde als auch für Zuchthunde. Wenn das Arthroserisiko bekannt ist, kann der Spezialist die am besten geeigneten Prophylaxe- bzw. Therapiemaßnahmen auswählen. Züchter erhalten durch den direkten Indexvergleich innerhalb der Rasse-Population eine exakte Einschätzung über den Grad des Arthroserisikos und können genetische Strategien zur Verbesserung der Hüftgesundheit festlegen. Die PennHIP Methode beruht auf 26-jähriger Erfahrung und ständiger Forschung auf dem Gebiet der Prophylaxe der Hüftgelenkdysplasie der Universität von Pennsylvania. Zahlreiche wissenschaftliche Veröffentlichungen belegen die Zuverlässigkeit der Untersuchungstechnik. Kein anderes HD-Untersuchungsprogramm weltweit besitzt eine vergleichbare strenge wissenschaftliche Validation.

### **Die Hüftgelenkdysplasie (HD)**

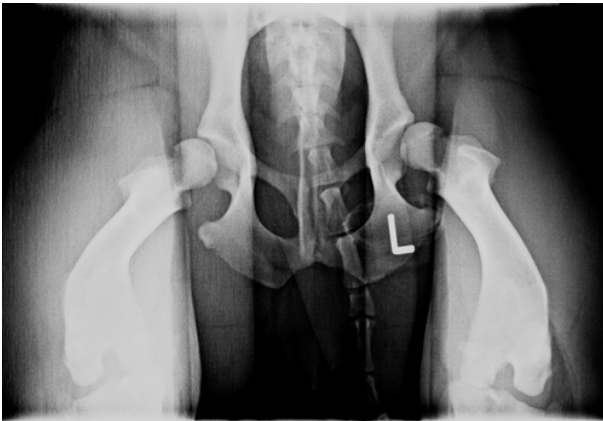- ist die häufigste erbliche bedingte orthopädische Erkrankung überhaupt
- führt zur Arthrose, Schmerz, Steifheit des Hüftgelenkes und verringert die Lebensqualität
- kann mit Medikamenten und Futterzusatzstoffen nicht geheilt werden
- befällt mehr als 50 % der Hunde bei einigen Rassen
- verläuft bei Hunden größerer Rassen klinisch deutlich schwerer als bei kleinen Hunden
- kommt in Einzelfällen auch bei Katzen vor (Norwegische Waldkatze)

### **Der Schlüssel in der HD-Diagnostik: die Lockerheit des Hüftgelenkes**

Wissenschaftler der Tierärztlichen Fakultät der Universität von Pennsylvania (USA) begannen 1980 nach einer besseren und zuverlässigeren Diagnosemöglichkeit der HD zu suchen, weil man mit den heute noch üblichen HD-Standardröntgenverfahren nicht zufrieden sein kann. Man entdeckte, dass die Lockerheit des Hüftgelenkes der entscheidende Indikator einer Hüftgelenkdysplasie ist. Das Hüftgelenk ist ein Kugel-Pfannensystem, bei dem die Kugel (Oberschenkelkopf) in der Hüftgelenkspfanne (Acetabulum) sitzt. Unter dem Begriff Hüft-Lockerheit versteht man die Lockerheit der Kugel im Hüftgelenk. Die Forschungsergebnisse belegten, dass Hunde mit lockeren Hüften ein viel höheres HD-Risiko aufweisen als Hunde mit festen Hüften und minimaler Lockerheit.



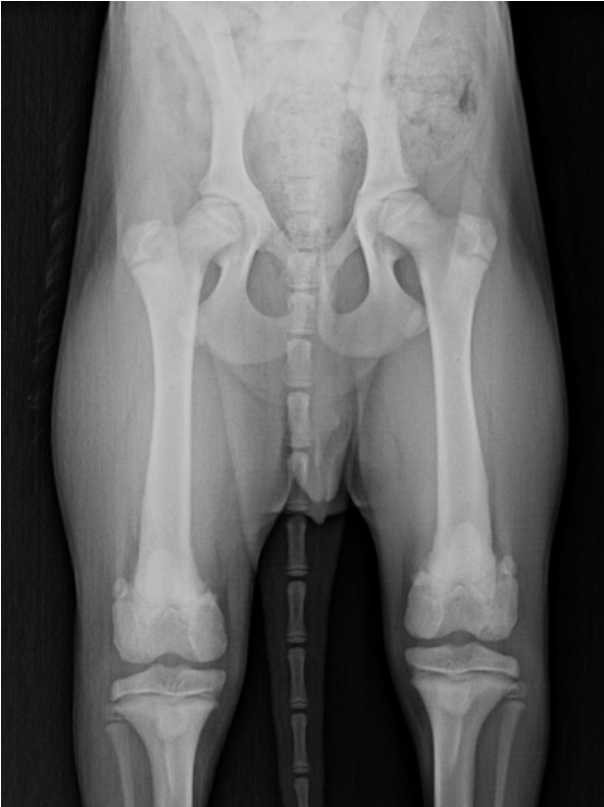**Abbildung 3:** Gestreckte Aufnahme eines jungen Hundes mit stark dysplastischen Hüftgelenken. Die Oberschenkelköpfe finden keinen festen Halt in den Gelenkpfannen.



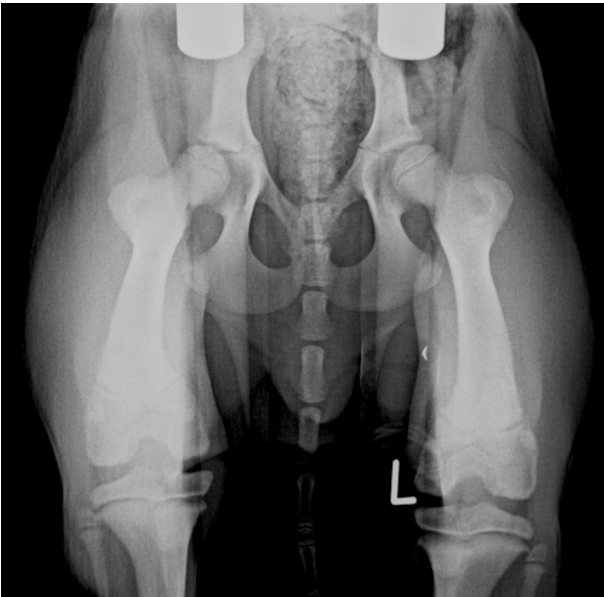
**Abbildung 4:** Original PennHIP Distraktionsaufnahme. Diese ergibt ein Bild der wahren Gelenkverhältnisse im Stehen.

### Früherkennung der HD bei Welpen und Junghunden

Die PennHIP Untersuchung ist das präziseste Verfahren, um die Hüftgelenke zu untersuchen und HD-Grade zu klassifizieren. Gradmesser ist die Lockerheit der Hüftgelenke. Die Untersuchung kann bereits mit 16 Wochen erfolgen. Das ist besonders wichtig, wenn bei einem Hund der Verdacht einer Hüftgelenkdysplasie vorliegt. Die Frühuntersuchung bietet Züchtern den Vorteil frühe Entscheidungen über eine Zuchtverwendung treffen zu können. Tierärzte können bei der Früherkennung der HD diese besonders erfolgreich behandeln und die fehlgestellten Gelenke erfolgreich korrigieren (Juvenile Beckensymphysiodese, Dreifache Beckenosteotomie).



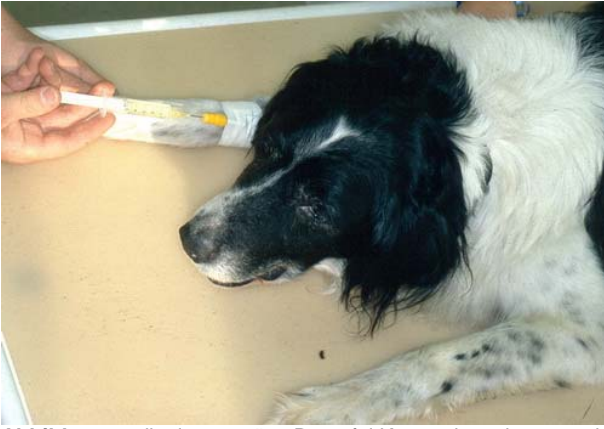**Abbildung 5:** HD Frühdiagnostik beim 11 Wochen alten Labrador Welpen



**Abbildung 6:** Der selbe Hund in der PennHIP Distraktionsaufnahme. Keine signifikante Laxizität. Der Hund wird mit großer Wahrscheinlichkeit lebenslang HD frei bleiben.

### **Wie funktioniert die PennHIP Methode?**

Die Untersuchung erfolgt grundsätzlich in einer Kurznarkose. Besonders schonend und sicher ist die intravenöse Propofol-Narkose. Dem Hund wird ein Venenkatheter gelegt und über diesen das Narkosemittel injiziert. Der Hund fällt sofort in einen tiefen Schlafzustand aus dem er bereits nach wenigen Minuten wieder spontan erwacht. Man kann die Narkosetiefe und Narkosedauer mit Propofol sehr exakt steuern. Die Belastung für den Patienten ist sehr gering. Nach Erwachen aus dem Narkoseschlaf kann der Patient seinen normalen Tagesablauf ohne Einschränkung fortsetzen.

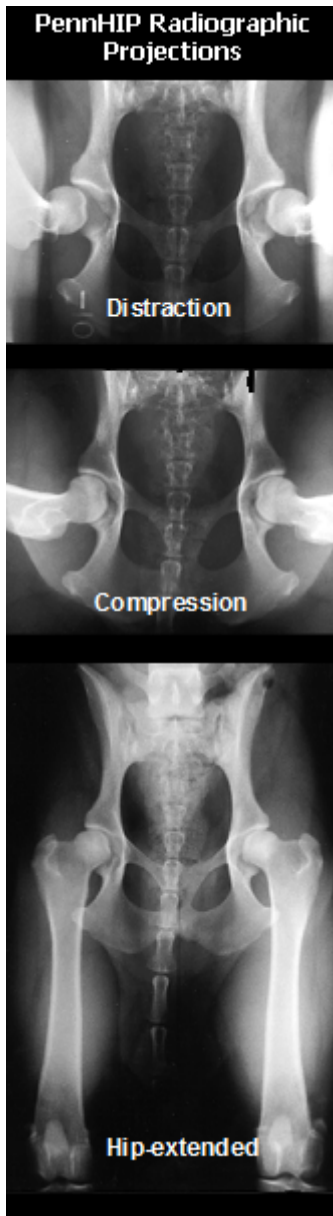


**Abbildung 7:** die intravenöse Propofol Kurznaarkose ist essentiell für korrekte Röntgenaufnahmen.

Es werden drei Röntgenaufnahmen bei PennHIP Methode angefertigt:

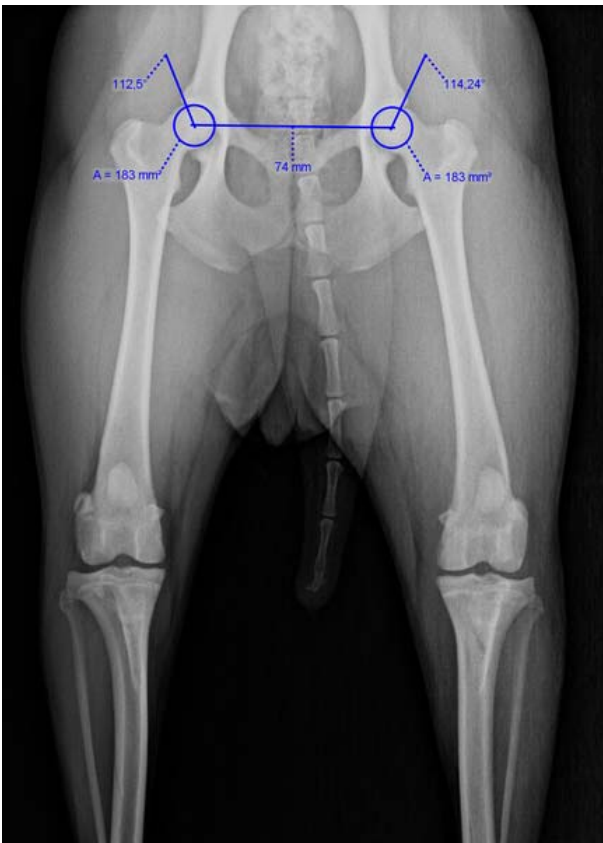
- neutrale gestreckte „klassische“ HD-Aufnahme
- Kompressionsaufnahme
- Distraktionsaufnahme

Anschließend können die digitalen Röntgenaufnahmen an das PennHIP Analysezentrum in den USA zur Auswertung gesandt werden. Nur von der Universität in Pennsylvania speziell ausgebildete, geprüfte und zertifizierte Tierärzte dürfen das PennHIP Röntgenverfahren durchführen.



### Die gestreckte Röntgenaufnahme

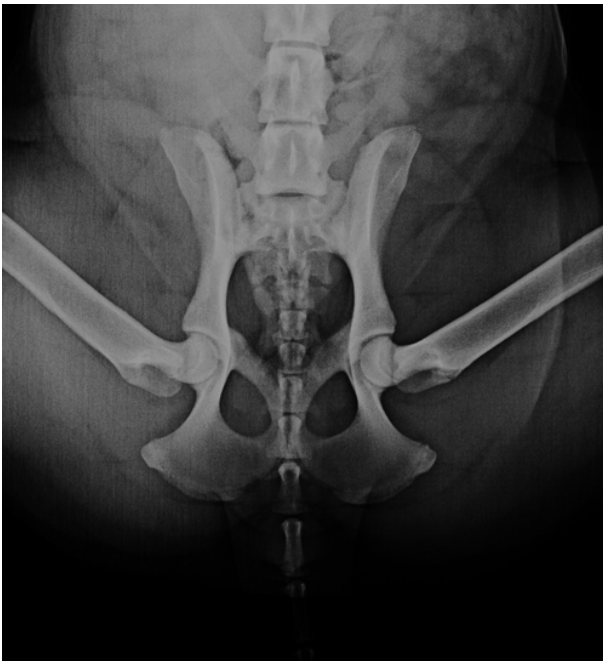
Diese Aufnahmetechnik wird bei dem klassischen Röntgenverfahren verwendet. Der Hund liegt im Narkose-schlaf auf dem Rücken. Die Hinterläufe werden symmetrisch gesteckt und soweit eingedreht, dass die Knie-scheibe mittig abgebildet wird. Diese gestreckte Position dient bei PennHIP lediglich dazu, das Vorliegen einer Arthrose auszuschließen oder zu bestätigen. Eine Lockerheit der Hüftgelenke lässt sich in der ge-streckten Position vielleicht erkennen aber leider nicht immer. Durch die Verdrehung der Gelenkkapsel bei dieser Lagerungstechnik wird das Gelenk unnatürlich stabilisiert und kann ein in Wahrheit instabiles dysplas-tisches Gelenk maskieren. Es kommt zu falsch negativen HD-Befunden, weil mit einer einzigen Röntgenauf-nahme die Arthrosefreiheit und Gelenkstabilität bestätigt wird, obwohl Letztere keinesfalls vorliegen muss. Hunde mit einer nicht erkannten lockeren Hüfte sind gleichwohl Träger von HD-Gen-Defekten und werden vielleicht mit verhängnisvollen Folgen zur Zucht eingesetzt. Um diese Fehler zu vermeiden, werden bei dem PennHIP-Verfahren zusätzlich eine Kompressions- und eine Distraktionsaufnahme angefertigt. Die gestreck-te Röntgenaufnahme wird zur Messung des Norberg-Winkels herangezogen. Dieser soll über 105 Grad be-tragen.



**Abbildung 8:** Bestimmung des Norbergwinkels im Digitalen Röntgen. Dieser sollte mindestens 105° betragen.

### Die Kompressions-Röntgenaufnahme

Bei dieser Aufnahmetechnik liegt der Hund ebenfalls auf dem Rücken. Die Hintergliedmaße wird jedoch in einer neutralen gewichtstragenden Stellung gelagert. Mit sanftem Druck werden die Oberschenkelköpfe in die Hüftgelenkspfanne gedrückt. Diese Aufnahme liefert anatomische Informationen an Hand derer man erkennen kann, wie gut der Oberschenkelkopf in das Hüftgelenk passt.

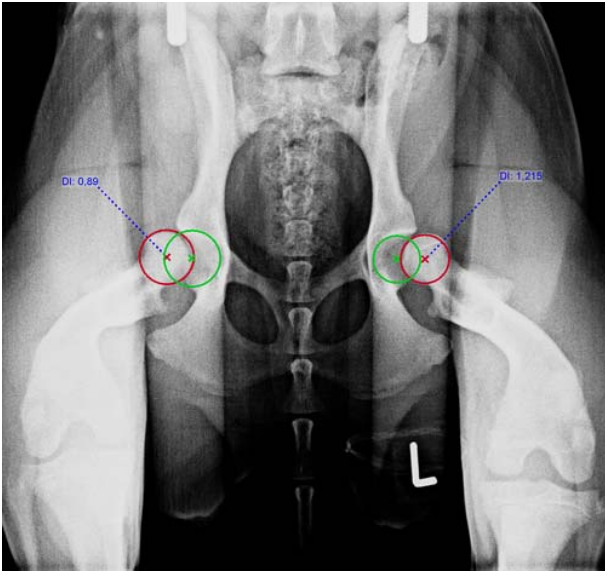


**Abbildung 9** Kompressionsaufnahme

### Die Distractions-Röntgenaufnahme (PennHIP Stressaufnahme)

Der Hund liegt auf dem Rücken, die Hinterläufe werden in einer neutralen gewichtstragenden Stellung gehalten. Die patentierte PennHIP Röntgenvorrichtung wird benutzt, um die Lockerheit des Hüftgelenkes darzu-

stellen. Die exklusive PennHIP Technik erlaubt die exakte Messung der maximalen Lockerheit des Hüftgelenkes. Hunde, die eine abnorme Lockerheit des Hüftgelenkes (einen erhöhten Distractionsindex) aufweisen entwickeln mit hoher Wahrscheinlichkeit eine Hüftgelenkdysplasie und Hüftgelenksarthrose.



**Abbildung 10:** Der selbe Hund in der PennHIP Distraktionsaufnahme. Die Distractionswerte werden im digitalen Verfahren exakt bestimmt und liegen deutlich über der Norm: Hochgradige HD. Ein gut geeigneter Kandidat für eine Beckenumstellung (DBO).

### **Nachteil der klassischen gestreckten HD Aufnahme**

Die traditionell etablierten Röntgenaufnahmetechniken verlassen sich auf eine einzige Röntgenaufnahme, um eine Arthrose oder Gelenklockerheit (Subluxation) zu erkennen. Bei der Verwendung der klassischen HD Aufnahmetechnik werden nicht selten HD Hunde als "HD-frei" eingestuft, weil sie weder eine Arthrose noch eine Subluxation aufweisen. Die abnorme Lockerheit der Hüftgelenke wird übersehen. Es entstehen falsche Testate einer HD-Freiheit. Das Verhängnisvolle daran ist, dass die nicht erkannten Hunde HD Gendefekte in sich tragen und häufig in der Zucht eingesetzt werden. Die unzuverlässige klassische HD Röntgentechnik ist dafür verantwortlich, dass massenhaft Welpen mit teilweise hochgradiger Hüftgelenkdysplasie als Nachkommen von "HD-freien" Elterntieren zur Welt kommen. Nicht selten entwickeln auch Hunde, die im Alter von einem Jahr als "HD-frei" begutachtet wurden nach wenigen Lebensjahren schwere Hüftgelenksarthrosen. Die Tierbesitzer sind fassungslos und selbst Fachleute können oft die wahren Hintergründe einer solchen Entwicklung oft nicht erkennen: Es ist die unerkannte Lockerheit der Gelenkkapsel.

### **PennHIP: wichtige Basisdaten für Züchter**

Die Informationen der internationalen PennHIP Datenbank erlaubt die gezielte Auswahl von Zuchttieren basierend auf der Festigkeit der Hüftgelenke im Vergleich zu den anderen Tieren der jeweiligen Hunderasse. Züchter können die Vorkommenshäufigkeit und Schwere der HD zukünftiger Hundegenerationen reduzieren, indem sie den Selektionsdruck in Richtung fester Hüftgelenke erhöhen. Unter allen gebräuchlichen HD-Screening Methoden hat das PennHIP Verfahren den höchsten Heritabilitätswert, um die genetischen Veränderungen herbeizuführen.

### **PennHIP für Arbeits- und Diensthunde**

Die Kosten und die Dauer der Ausbildung von Dienst- und Arbeitshunden sind sehr hoch. Deshalb ist die Voruntersuchung der für einen derartigen Einsatz vorgesehenen Tiere von unschätzbarem Vorteil, um eine Vorhersage über die Integrität der Hüften des zukünftigen Arbeitshundes zu treffen.

### **PennHIP für Familienhunde**

Wenn beim jungen Hund festgestellt wurde, dass er ein Risiko der Hüftgelenkdysplasie besitzt, kann der Spezialist zu einem frühen Zeitpunkt Maßnahmen ergreifen, damit sich die Hüftgelenkdysplasie nicht ausdifferenziert bzw. erfolgreich korrigiert werden kann.

### **PennHIP Datenbank**

Die PennHIP Datenbank hat sich rasant weiter entwickelt. Sie umfasst fast alle Hunderassen. Das Interesse, die PennHIP Methode als vorrangige Methode des Hüftgelenk-Screening einzusetzen nimmt weltweit zu. PennHIP wird vom American Kennel Club anerkannt und ist in dessen Health Information Center (CHIC) eingebunden.

### **PennHIP Bewertung und Interpretation der Befunde**



- **Distraaktionsindex**  
Der Distraaktionsindex ist ein Maß der Hüftlockerheit. Er gibt an, wie weit der Oberschenkelkopf aus dem Hüftgelenk heraustreten kann. Der Index wird mit einer Zahl von 0 (sehr feste Hüften) bis 1,0 (sehr lockere Hüften) bezeichnet. Die Wahrscheinlichkeit, dass Hunde mit festen Hüften später einmal eine HD entwickeln ist gering im Gegensatz zu Hunden mit lockeren Hüften. Als Grenzwert hat sich ein Index von 0,30 herauskristallisiert, bei kleineren Werten tritt eine Hüftgelenksdysplasie nicht auf.
- **Degenerative Gelenkerkrankungen**  
Der PennHIP Report umfasst auch die Untersuchung auf das Vorliegen von Arthrosezeichen bei der gestreckten Aufnahme.
- **Rassespezifische Einordnung der Hüftgelenkslockerheit**  
Der beim PennHIP Röntgen ermittelte Distraaktionsindex wird mit den in der Datenbank der betreffenden Rasse gespeicherten Werten verglichen. Diese Informationen sind für Züchter von unschätzbarem Wert bei der Auswahl von Zuchtkandidaten. Es wird empfohlen, nur Hunde in der oberen Hälfte des Rasse-Ranking zur Zucht einzusetzen. Wenn nur Hunde mit festen Hüftgelenken (kleinem Distraaktionsindex) zur Zucht eingesetzt werden, so kann man erwarten, dass sich die Hüftgesundheit innerhalb von wenigen Generationen deutlich verbessert.

#### **Fazit: HD Röntgen mit der PennHIP Methode - der signifikante Unterschied**

- Das HD Röntgen nach der PennHIP Methode ist die genaueste Methode des Hüftgelenks Screenings bei Hunden.
- Sie kann sehr sicher bei allen Hunden ab einem Alter von 16 Wochen durchgeführt werden.
- Die Frühuntersuchung der Hüftgelenke eines Hundes ist von unschätzbarem Vorteil, gleichgültig ob dieser Hund einmal zur Zucht, zur Arbeit oder als Familienhund eingesetzt werden soll.
- Die Frühuntersuchung auf HD hat das Ziel, gesunde Hüftgelenksverhältnisse zu bestätigen bzw. eine angeborene Hüftgelenksdysplasie zweifelsfrei zu erkennen. Das Ergebnis nimmt dem Tierbesitzer die Ungewissheit, ob sein Hund "HD-frei" ist oder ob die Ausbildung einer schmerzhaften Hüftgelenksdysplasie und Arthrose droht.
- Der Hund auf Grund des PennHIP Ergebnisses entweder ganz normal belastet werden oder der Frühbehandlung der Hüftgelenksdysplasie in Form einer Becken-Symphysiodese oder Dreifachen Beckenosteotomie zugeführt werden.

#### **PennHIP Zertifizierung und Qualitätskontrolle**

Nur von der Universität von Pennsylvania geschulte und zertifizierte Tierärzte dürfen das PennHIP Röntgenverfahren durchführen und Röntgenaufnahmen zur Auswertung einreichen.

Unsere Praxis ist eine der wenigen zugelassenen Untersuchungsstellen in Deutschland.

#### **Anschrift des Autors**

Dr. Dieter Müller  
 Fachtierarzt für Kleintiere, Chirurgie, Augenheilkunde  
 Kempener Str. 59  
 D 52525 Heinsberg  
 Tel: +49-2452-21870  
 E-Mail: mueller-heinsberg@t-online.de  
 www.mueller-heinsberg.de